Tracts B. 317. (1)

Travail du Laboratoire de la Clinique gynécologique de la Faculté
Hôpital Broca

CONTRIBUTION A L'ÉTUDE

DE LA

Tuberculose de la Vulve

Thèse pour le Doctorat

par

Mlle M. BONNIN

Ancienne Externe des Hôpitaux de Paris

PARIS
IMPRIMERIE GUÉRIN, DERENNE, LLUIS & Cie
7, Rue Rochechouart, 7

1904

Travail du Laboratoire de la Clinique gynécologique de la Faculté
(Hôpital Broca)

CONTRIBUTION A L'ÉTUDE

DE LA

Tuberculose de la Vulve

Thèse pour le Doctorat

par

Mlle M. BONNIN

Ancienne Externe des Hôpitaux de Paris

12 FEB 26

PARIS
IMPRIMERIE GUÉRIN, DERENNE, LLUIS & Cie
7, Rue Rochechouart, 7

1904

FACULTÉ DE MÉDECINE DE PARIS

Doyen	M. DEBOVE.
Professeurs	MM.
Anatomie	POIRIER.
Physiologie	Ch. RICHET.
Physique médicale	GARIEL.
Chimie organique et chimie minérale	GAUTIER.
Histoire naturelle médicale	BLANCHARD.
Pathologie et thérapeutique générales	BOUCHARD.
Pathologie médicale	HUTINEL. BRISSAUD.
Pathologie chirurgicale	LANNELONGUE
Anatomie pathologique	CORNIL.
Histologie	MATHIAS DUVAL.
Opérations et appareils	RECLUS.
Pharmacologie et Matière médicale	POUCHET.
Thérapeutique	GILBERT.
Hygiène	CHANTEMESSE
Médecine légale	BROUARDEL.
Histoire de la médecine et de chirurgie	DEJERINE.
Pathologie comparée et expérimentale	ROGER.
Clinique médicale	BEBOVE. LANDOUZY. HAYEM. DIEULAFOY.
Clinique des maladies des enfants	GRANCHER.
Clinique des maladies cutanées et syphilitiques	GAUCHER.
Clinique de pathologie mentale et des maladies de l'encéphale	JOFFROY.
Clinique des maladies du système nerveux	RAYMOND.
Clinique chirurgicale	TILLAUX. LE DENTU. TERRIER. BERGER.
Clinique ophtalmologique	LAPERSONNE.
Clinique des maladies des voies urinaires	GUYON.
Clinique d'accouchement	PINARD. BUDIN.

Agrégés en exercice

MM.	DUPRÉ.	LEGRY.	TEISSIER.
ACHARD.	FAURE.	LEGUEU.	THIERY.
AUVRAY.	GILLES DE LA TOURETTE.	LEPAGE.	THIROLOIX.
BEZANÇON.	GOSSET.	MARION.	THOINOT.
BONNAIRE.	GOUJET.	MAUCLAIRE.	VAQUEZ.
BROCA (AUG.).	GUIART.	MERY.	WALLICH.
BROCA (ANDRÉ).	HARTMANN.	POTOCKI.	WALTHER.
CHASSEVANT.	JEANSELME.	RENON.	WIDAL.
CUNÉO.	LANGLOIS.	RICHAUD.	WURTZ.
DEMELIN.	LAUNOIS.	RIEFFEL, chef des trav. anat.	
DESGREZ			

Par délibération en date du 9 décembre 1798, l'École a arrêté que les opinions émises dans les dissertations qui lui seront présentées doivent être considérées comme propres à leurs auteurs, et qu'elle n'entend leur donner aucune approbation ni improbation.

A MON MAITRE

M. LE PROFESSEUR S. POZZI

PROFESSEUR DE CLINIQUE GYNÉCOLOGIQUE A LA FACULTÉ DE MÉDECINE

CHIRURGIEN DE L'HOPITAL BROCA

MEMBRE DE L'ACADÉMIE DE MÉDECINE

COMMANDEUR DE LA LÉGION D'HONNEUR

Hommage de respectueuse reconnaissance.

Digitized by the Internet Archive
in 2016

https://archive.org/details/b22474869

A LA MÉMOIRE DE MES MAITRES

M. LE PROFESSEUR PANAS

M. LE DOCTEUR DELPEUCH

A MES MAITRES DANS LES HOPITAUX

M. LE DOCTEUR LUCAS-CHAMPIONNIÈRE

M. LE DOCTEUR THIÉRY

M. LE DOCTEUR MOUTARD-MARTIN

A MES PARENTS

A MES AMIS

12 FEV 26

INTRODUCTION

J'ai eu l'occasion d'étudier, il y a quelques mois, sous la direction de M. le Dr Bender, dans le laboratoire de notre maître, M. le professeur S. Pozzi, deux cas de tuberculose de la vulve, très différents par leurs caractères cliniques et microscopiques, et très instructifs au point de vue de l'étude de cette affection. Bien que les deux observations aient été publiées isolément, M. Bender m'a engagée à reprendre cette question de la tuberculose vulvaire et à en faire l'objet de ma thèse inaugurale, pensant qu'il n'est pas inutile de donner une étude d'ensemble de cette maladie encore fort mal connue.

Tous les auteurs sont d'accord pour considérer la tuberculose de la vulve comme une affection rare; on la trouve brièvement signalée dans la plupart des traités classiques. Gebhard, (1) *dans son excellent Manuel d'anatomie*

(1) Gebhard. *Pathologische Anatomie der weiblichen Sexualorgane.* Leipzig, 1899, p. 579.

pathologique gynécologique, dit textuellement que « la tuberculose vulvaire est une lésion d'une extrême rareté. »

*Depuis quelque temps, cependant, les observations paraissent devoir se multiplier, et des recherches histologiques plus précises et portant sur des fragments prélevés en divers points de la tumeur, ont permis de mettre en évidence la tuberculose dans un certain nombre de cas où, cliniquement, elle était restée insoupçonnée. C'est ainsi que la tuberculose paraît devoir acquérir une place de plus en plus importante dans le cadre de ces néoplasies vulvaires, naguère réunies sous le nom générique d'*Esthiomène de la vulve.

Certains mots font fortune parce qu'ils n'ont pas de signification précise. Il en a été ainsi de cette dénomination d'esthiomène vulvaire. On pensait jadis qu'il s'agissait là d'une entité morbide bien caractérisée. Nous savons aujourd'hui qu'à ce mot d'esthiomène ne correspond aucun substratum anatomique nettement défini, et qu'il sert à désigner des lésions hypertrophiques et ulcéreuses très diverses et qui, d'après la façon dont elles se comportent au niveau de la vulve, peuvent être d'un diagnostic plus délicat que partout ailleurs.

On a isolé parmi les esthiomènes, l'épithélioma, la tuberculose ulcérée, les lymphangiectasies, les syphilides tertiaires ; on peut y différencier encore d'autres affections plus rares, l'actinomycose, le molluscum contagiosum hypertrophique et ulcéré, certaines formes de chancre simple, etc.

Il en résulte que ce mot d'esthiomène ne peut conserver qu'une signification purement clinique et M. Pozzi [1] *a bien*

---

[1] S. Pozzi. *Traité de Gynécologie*, 3e éd. p. 1130.

insisté sur ce point, dans son Traité de Gynécologie, en rapportant une observation personnelle où l'examen histologique permit de reconnaître des follicules tuberculeux absolument nets.

C'est également l'opinion qu'ont soutenue MM. Petit et Bender [1] *: « Nous sommes loin, disent-ils, de partager l'opinion de M. Verchère* [2] *qui, dans un mémoire récent, considère l'esthiomène comme un mode de réaction spécial des tissus ano-vulvaires, sous l'influence d'affections très diverses, comme un* sclérème ano-génital, *suivant sa propre expression. C'est changer le mot sans éclaircir la question ; c'est un retour en arrière à la conception ancienne de Huguier, aujourd'hui démontrée fausse. Nous pensons, comme M. Verchère, que les diverses affections qui se développent au niveau de la vulve présentent souvent des caractères macroscopiques à peu près identiques, sans doute en raison de la structure anatomique de cette région. Mais ce n'est pas une raison suffisante pour faire de tout cela un seul état morbide, pour considérer comme identiques, au point de vue clinique et anatomo-pathologique, des lésions très différentes qui n'ont qu'un caractère commun, l'hypertrophie associée ou non à des ulcérations plus ou moins étendues.*

Il faut s'efforcer, bien au contraire, de mettre en évidence les divers facteurs étiologiques qui correspondent à ce que nous appellerons le « syndrome esthiomène » *et*

---

(1) P. Petit et X. Bender. Sur une forme hypertrophique, non ulcéreuse, de tuberculose de la vulve. *Revue de Gynécologie et de Chir. abd.* 1903, n° 6, p. 947.

(2) Verchère. Valeur séméiologique de l'esthiomène ano-vulvaire. *Revue de Gynécologie et de Chirurgie abdominale.* 1898, p. 777.

peut-être arrivera-t-on ainsi à déceler leurs caractères particuliers, à en donner des signes qui rendront le diagnostic plus aisé. »

J'essaierai donc, dans cette étude que je m'efforcerai de rendre aussi claire et aussi brève que possible, de dégager les caractères essentiels de la tuberculose de la vulve. J'ai analysé avec soin la plupart des observations d'esthiomène de la vulve qui ont été publiées au cours des dernières années et qui paraissaient avoir un rapport plus ou moins immédiat avec la tuberculose. Je n'ai pas jugé nécessaire de reproduire in-extenso *ces observations, pensant qu'il n'y aurait là qu'une énumération fastidieuse. Je rapporterai seulement les cas qui m'ont paru présenter un intérêt particulier et marquer une étape dans la connaissance de la tuberculose vulvaire.*

I

ANATOMIE PATHOLOGIQUE

Jusqu'à ces derniers temps, la seule forme connue de la tuberculose vulvaire, la seule décrite dans les ouvrages classiques était la *forme ulcéreuse*.

Mlle Gorovitz (1) dit, en effet, dans sa thèse : « La tuberculose vulvaire peut se présenter sous la forme de granulations miliaires ou de foyers caséeux. Mais ce que l'on rencontre le plus souvent, ce sont des ulcérations. Ces ulcérations apparaissent primitivement isolées les unes des autres, puis, peu à peu, elles se réunissent de manière à former une vaste et profonde perte de substance. »

Pour *Labadie-Lagrave* et *Legueu* (2) la forme habituelle de la tuberculose vulvaire est l'ulcération solitaire, irrégulière, à fond jaunâtre, avec de petits points gris autour.

J. Veit (3) signale que la tuberculose vulvaire n'a été observée que sous la forme ulcéreuse.

---

(1) Mlle Gorovitz. « De la tuberculose génitale chez la femme. » *Thèse de Paris*, 1900.

(2) Labadie-Lagrave et Legueu. *Traité médico-chir. de Gynécologie*, 2e Ed., p. 554.

(3) J. Veit. *Handbuch der Gynäkologie*. Bd III. I Abt., p. 177.

Gebhard [1] enfin, déclare que la seule forme avérée de tuberculose vulvaire est la forme ulcéreuse : « *Mit Sicherheit beobachtet ist nur das tuberkulöse Geschwür.* » D'après cet auteur, il s'agit habituellement d'un ulcère à bords déchiquetés et irréguliers, à fond recouvert d'un enduit pultacé, parsemé de petites granulations miliaires jaunâtres. Le tableau est souvent compliqué de trajets fistuleux, de bourgeons polypoïdes.

Cette conception de la tuberculose de la vulve était exacte au moment où écrivirent ces différents auteurs; elle ne répond plus aujourd'hui à la réalité des faits. *Poeverlein* [2] publiait, en effet, en 1902, un cas de tuberculose non ulcéreuse de la vulve, et *Bender* et *Petit* [3], en 1903, établissaient les caractéristiques de cette forme hypertrophique de la tuberculose vulvaire, en en rapportant une observation nouvelle des plus démonstratives.

J'étudierai donc successivement ces deux variétés:

I. ***Tuberculose ulcéreuse ou ulcéro-hypertrophique de la vulve.*** — C'est la forme de beaucoup la plus fréquente; j'ai pu en réunir 26 observations dont je résumerai rapidement les caractères anatomiques.

Winckel [4] a rapporté deux observations de tuberculose vulvaire. Dans le premier cas il existait, au niveau de la partie moyenne de la petite lèvre gauche, une tuméfaction

---

(1) Gebhard. *Pathologische Anatomie der weiblichen Sexualorgane.* Leipzig 1899, p. 579.

(2) Poeverlein. *Thèse de Munich* 1902.

(3) Bender et Petit. *Revue de Gynécologie et de Chir. abd.* 1903, p. 947.

(4) Winckel. *Pathologie der weiblichen Sexualorgane.* Leipzig 1881.

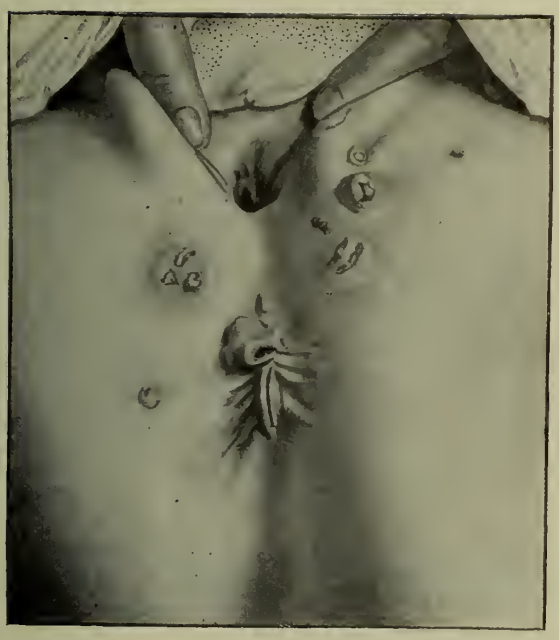

Figure 1.

Tuberculose ulcéreuse vulvo-périnéale.

Observation de X. Bender et Nandrot.)

12 FEB 26

du volume d'un œuf de pigeon, dont la face interne offrait une ulcération d'aspect granuleux. Dans le second cas, il s'agissait d'un œdème généralisé à toute la région vulvaire, avec de longues fissures suintantes au niveau de la région clitoridienne.

Dans le cas de *Cayla* (1), les grandes lèvres hypertrophiées, présentaient de nombreuses ulcérations; le vagin et l'anus formaient de véritables cloaques.

La malade de *Deschamps* (2) présentait une large ulcération étendue à la totalité de la grande lèvre gauche.

Dans les trois observations de *Demme* (3), il s'agissait d'ulcérations plus ou moins étendues, recouvertes d'un enduit muco-purulent.

La malade de *Chiari* (4) présentait une large ulcération qui avait détruit la petite lèvre droite et s'était propagée à la fosse naviculaire et au clitoris. Il s'agissait également d'une ulcération profonde dans le cas de *Zweigbaum* (5).

Dans le cas de *Viatte* (6), on trouvait à l'entour du méat urinaire trois végétations d'aspect polypoïde, masquant une ulcération de couleur rouge sombre. Dans le cas de *Emanuel* (7), il existait une large ulcération occupant toute l'étendue du plancher périnéal.

---

(1) Cayla. *Progrès Médical* 1881, p. 648.

(2) Deschamps. *Archives de Tocologie* 1885, p. 19.

(3) Demme. *Wiener med. Blätter*, 1887, n° 50.

(4) Chiari. *Vierteljahrschrift für Dermat. und Syphilis.* Wien 1886.

(5) Zweigbaum. *Berliner Klinische Wochenschrift*, 1888, n° 22.

(6) Viatte. *Thèse de Bâle*, 1891.

(7) Emanuel. *Zeitschrift für Geb. und Gyn.*, 1894. Bd XXIX.

Martin (1) a publié, en 1895, une observation dans laquelle les petites lèvres étaient hypertrophiées et ulcérées. Le même auteur publiait, en 1901, un nouveau cas des plus intéressants: la grande lèvre droite, très hypertrophiée, formait une tumeur du volume des deux poings; la grande lèvre gauche atteignait les dimensions d'une pomme. Il existait, en outre, des lésions ulcéreuses au niveau des cuisses.

L'hypertrophie était beaucoup moins marquée et les lésions ulcéreuses prédominantes, dans les cas de *Montgomery* (2), *Winter* (3), *Schenk* (4), *Küttner* (5), *Karajan* (6), *Havas* (7), *Davidsohn* (8), *Gebhard* (9), *Rieck* (10), *Kelly* (11), *Bender et Nandrot* (12). J'ai résumé ces diverses observations à la fin de ce travail.

On voit, d'après cet aperçu rapide de différents cas publiés, que la tuberculose ulcéreuse de la vulve peut se présenter sous des aspects très variés. Les ulcérations sont évidemment la lésion prédominante; elles existent

---

(1) Martin. *Le Normandie médicale*, 1895, n° 2, et *Revue médicale de Normandie*, 1901, n° 24.

(2) Montgomery. *International Clinics*, 1895, vol. III, p. 280.

(3) Winter. *Lehrbuch der gynäkologischen Diagnostik*, Leipzig, 1896.

(4) Schenk. *Beitrage zur Klin. Chir* 1896, Bd XVII.

(5) Küttner. *Beitrage zur Klin. Chir.*, 1896, Bd XVII, p. 533.

(6) Karajan. *Wiener Klin. Wochenschrift*, 1897, p. 921.

(7) Havas. Cité par Neumann : *Monatsschrift für Geb. und Gyn.*, 1898, Bd VIII.

(8) Davidsohn. *Berliner Klin. Wochenschrift*, 1899, n° 25.

(9) Gebhard. Loc. cit.

(10) Rieck. *Monatsschrift für Geb. und Gyn.*, 1899, Bd IX.

(11) Kelly. *Operative Ginecology.*, vol. I.

(12) Bender et Nandrot. Soc. anat. de Paris, février 1904.

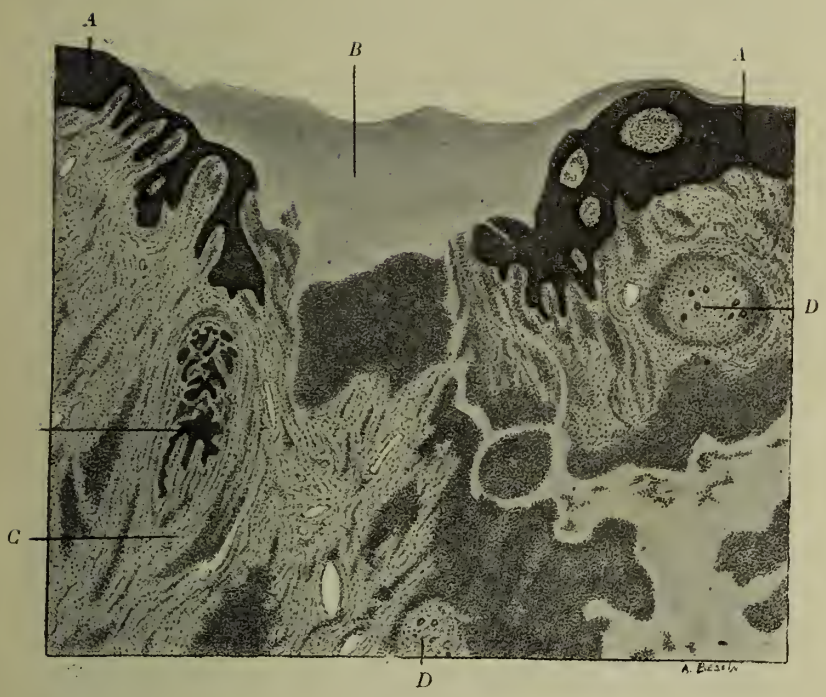

Figure 2.

Tuberculose ulcéreuse vulvo-périnéale.

(Observation de X. Bender et Nandrot).

Coupe au niveau d'une ulcération de la grande lèvre droite.

(*A*) Epithélium de revêtement de la vulve. — (*B*) Ulcération recouverte d'un exsudat fibrineux. — (*C*) Stroma infiltré de leucocyte. — (*D*) Granulations tuberculeuses avec cellules géantes.

12 FEB 26

parfois à l'exclusion de toute autre modification des tissus. Ces ulcérations présentent les caractères classiques de la tuberculose : bords déchiquetés, surélevés, fond rougeâtre recouvert de granulations jaunes ou grisâtres. Mais, le plus souvent, les lésions ulcéreuses se compliquent tantôt d'un œdème des régions avoisinantes, tantôt d'une véritable hypertrophie des grandes et des petites lèvres, qui peut atteindre des dimensions considérables, comme dans l'un des cas de Martin. Parfois, les zones ulcérées sont entourées de bourgeons fongueux, très friables, saignant au moindre contact; dans quelques cas, on a signalé l'existence de trajets fistuleux plus ou moins profonds.

L'examen histologique révèle, au niveau des régions ulcérées, les lésions caractéristiques de la tuberculose. L'epithélium est détruit sur une plus ou moins grande étendue; le fond de l'ulcération est constitué par un tissu conjonctif jeune, richement vascularisé, abondamment infiltré de leucocytes et où l'on trouve, habituellement, des granulations tuberculeuses typiques, avec des bacilles de Koch.

II. ***Tuberculose hypertrophique non ulcéreuse de la vulve.*** — Il n'en existe que deux observations avérées. Ce sont les cas de *Poeverlein* (1) et de *Petit* et *Bender* (2).

Dans le cas de Petit et Bender, les grandes lèvres, notablement augmentées de volume, sans changement de couleur des téguments, semblaient être le siège d'une sorte d'œdème dur qui leur donnait un aspect éléphantiasique.

---

(1) Poeverlein, loc. cit.

(2) Petit et Bender, loc. cit.

Les petites lèvres, le capuchon du clitoris, le méat urinaire étaient transformés en un tissu végétant, de coloration rouge sombre. Les caroncules myrtiformes étaient remplacées par des bourgeons lardacés qui masquaient l'entrée du vagin. En aucun point et malgré l'examen le plus minutieux, on ne trouvait d'ulcérations *(Voir fig. 3)*. L'examen histologique montra que l'épithelium était conservé en tous points et formait un revêtement continu. La charpente conjonctive sous-jacente était infiltrée de sérosité et l'on y rencontrait, de place en place, des follicules tuberculeux absolument nets, avec des cellules géantes. La méthode de Ziehl permit de colorer un petit nombre de bacilles.

Dans le cas de Poeverlein, la grande lèvre droite, fortement saillante, formait une tumeur rougeâtre ; la face interne de la petite lèvre droite est occupée par une tumeur présentant environ la largeur d'une pièce de cinq francs, hérissée de verrucosités rougeâtres. L'examen histologique montra que l'épithélium de revêtement était conservé dans son intégrité en tous points de la tumeur. Le tissu sous-jacent, œdématié, contenait de nombreuses granulations tuberculeuses.

Ces deux observations montrent d'une façon indiscutable qu'il existe, à côté de la forme ulcéreuse classique de la tuberculose vulvaire, une autre variété dans laquelle l'ulcération peut faire complètement défaut et où toute la lésion est constituée par de l'hypertrophie, de l'œdème, un aspect éléphantiasique des téguments. Il est possible que, sur cette forme, des ulcérations puissent venir se greffer ultérieurement. Des foyers tuberculeux, développés au voisinage de la superficie, pourraient très bien, après ramol-

Figure 3.

Tuberculose hypertrophique, non ulcéreuse, de la vulve.
(Observation de P. Petit et X. Bender).

12 FEB 26

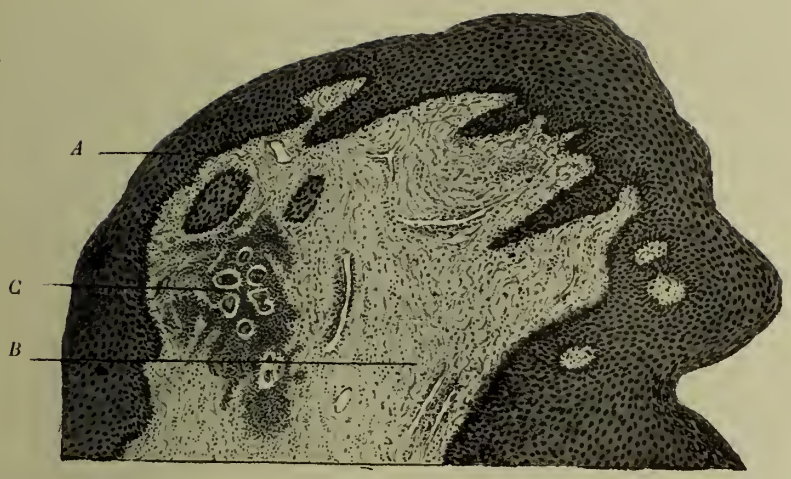

Figure 4.

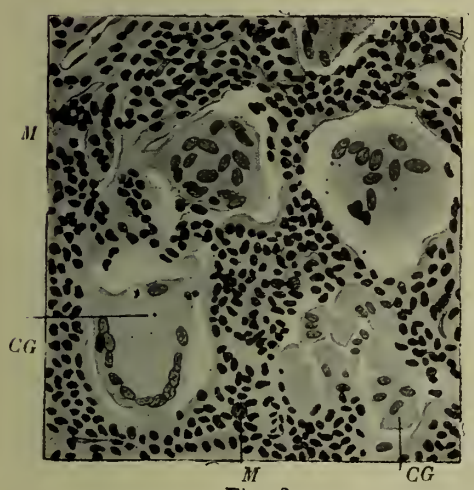

Fig. 3.

Fig 5.

Tuberculose hypertrophique, non ulcéreuse, de la vulve.
(Observation de P. Petit et X. Bender.)

Fig. 4. *Coupe d'un fragment prélevé au niveau d'une des petites lèvres.* (Dumaige, obs. 4, ocul. 1.) (*A*) épithélium, sans aucune perte de substance ; (*B*) stroma conjonctif infiltré ; (*C*) follicule tuberculeux typique.

Fig. 5. Follicule tuberculeux figuré en (*C*) dans la fig. 4. (Dumaige, obs. 6, ocul. 1.)

Fig. 6. Le même point (Dumaige, obs. 8, ocul. 4) ; (*CG*) cellules géantes ; (*M*) Matzellen.

12 FEB 26
LIBRARY

lissement, s'ouvrir au dehors ; mais, ce qu'il importe de retenir, c'est que, pendant longtemps, les lésions peuvent évoluer sans ulcération. Il devient infiniment probable, en présence de ces faits, que bien des observations décrites autrefois sous le nom d'esthiomène hypertrophique n'étaient autre chose que des tuberculoses méconnues.

II.

SYMPTOMATOLOGIE — ÉVOLUTION — DIAGNOSTIC

Je n'insisterai pas longuement sur les symptômes de la tuberculose de la vulve. Les signes fonctionnels sont, en effet, très peu marqués. On n'observe généralement pas de douleur ; celle-ci n'est guère signalée que dans certaines observations de tuberculose ulcéreuse et sous forme d'une sensation de cuisson au moment des mictions. Pour ce qui est des caractères macroscopiques des lésions, j'en ai donné une description suffisamment détaillée à propos de l'anatomie pathologique, pour n'avoir pas besoin d'y revenir ici.

Pour ce qui concerne l'*évolution*, le *pronostic* de la tuberculose vulvaire, il est nécessaire de faire abstraction de tous les cas de tuberculose secondaire, dans lesquels il existait une lésion viscérale préexistante. Dans ces conditions la tuberculose vulvaire n'est qu'un phénomène surajouté, tout à fait accessoire.

Quant à la tuberculose primitive, elle évolue parfois rapidement, se généralisant rapidement et entraînant parfois la mort à brève échéance. Il semble, à ce point de vue, que la tuberculose vulvaire offre une plus grande gravité chez les enfants (Demme).

Dans d'autres cas, au contraire, les lésions évoluent avec une extrême lenteur. Le début de la maladie remontait à *sept ans* dans le cas de Viatte, à *cinq ans* dans le cas de Montgomery, à *sept ans* dans le cas de Petit et Bender, à *dix-sept ans* dans le cas de Poeverlein. Malgré tout, le pronostic de la tuberculose vulvaire demeure sérieux. Il est certain que quelques malades paraissent avoir été définitivement guéries par l'intervention. Mais bien souvent les ulcérations récidivent avec une ténacité désespérante et cela, en dépit de la thérapeutique la plus énergique.

Le *diagnostic* de la tuberculose de la vulve est quelquefois facile, lorsque les lésions présentent l'aspect classique des ulcérations tuberculeuses et surtout lorsqu'on trouve, à l'examen, des signes de tuberculose pulmonaire.

Mais, bien souvent, le diagnostic présente de sérieuses difficultés, et cela principalement dans la forme hypertrophique non ulcéreuse. Dans le cas de Petit et Bender, on avait pensé qu'il s'agissait d'un éléphantiasis de la vulve; dans le cas de Poeverlein, on avait fait le diagnostic de sarcome.

Je ne tenterai pas d'exposer les caractères différentiels des diverses affections qui peuvent simuler la tuberculose vulvaire. Cela m'entraînerait à décrire l'ensemble des lésions inflammatoires ou néoplasiques susceptibles de se développer à ce niveau, et les caractères de ces diverses affections sont encore fort mal déterminés. Je dirai seulement que, chaque fois que la tuberculose semble pouvoir être mise en cause, il faut pratiquer une biopsie et faire l'examen histologique du fragment enlevé; c'est, en l'état actuel de la science, le seul procédé qui permette de reconnaître avec certitude la tuberculose vulvaire.

III

ÉTIOLOGIE — PATHOGÉNIE

Les observations vraiment avérées de tuberculose de la vulve sont, ainsi que nous venons de le voir, encore fort peu nombreuses et ne permettent guère de formuler des conclusions absolues concernant la genèse et l'étiologie de cette affection.

Cependant, lorsqu'on se reporte aux documents cliniques, on ne peut s'empêcher d'être frappé de la fréquence relative de la tuberculose vulvaire chez les petites filles. C'est un point intéressant à signaler, par opposition avec la tuberculose de l'utérus et des annexes qui s'observe plus fréquemment à l'âge adulte. C'est ainsi que sur les vingt-huit observations qui servent de base à ce travail, *six* concernent les enfants ; *Demme* rapporte trois cas de tuberculose des organes génitaux externes, chez des petites filles âgées respectivement de 7 mois, de 13 mois et de 15 mois. Dans le cas de *Karajan,* il s'agissait d'une enfant de 2 ans, dans celui de *Schenk*, d'une enfant de 4 ans, dans celui de *Küttner*, d'une petite fille de 6 ans.

Toutes les autres observations concernent des femmes

âgées de 30 à 40 ans ; à l'exception du cas de *Kelly* où la malade avait 55 ans.

On trouve signalés, dans un certain nombre de cas, des antécédents héréditaires tuberculeux absolument nets.

La multiparité, les infections génitales antérieures paraissent bien pouvoir jouer le rôle de causes prédisposantes. Dans le cas de *Montgomery*, la maladie avait débuté à l'occasion d'une fausse couche ; dans le cas de *Petit et Bender*, les premiers symptômes étaient apparus au cours d'une grossesse.

La tuberculose vulvaire, comme toutes les tuberculoses localisées, peut être *primitive* ou *secondaire*.

1° ***Tuberculose secondaire de la vulve.*** — La tuberculose vulvaire peut venir se greffer sur une tuberculose génitale préexistante, utérine ou vaginale, l'infection se faisant directement par contiguité *(Zweigbaum)*.

Dans d'autres cas la tuberculose vulvaire peut survenir comme un épiphénomène à la période ultime d'une tuberculose généralisée. Il en était ainsi, particulièrement dans le cas de *Davidsohn* où la malade mourut de granulie.

Mais, le plus souvent, le foyer initial est représenté par une tuberculose viscérale, tuberculose pulmonaire ou intestinale le plus souvent.

Dans un certain nombre de cas la tuberculose vulvaire secondaire est une *tuberculose métastatique* selon l'expression de Cohnheim. Le microbe a évolué par l'intermédiaire du milieu sanguin ou lymphatique du foyer primitif vers le foyer secondaire.

Mais, en d'autres circonstances, la contamination

semble pouvoir se faire par un mécanisme tout différent. Chez une malade atteinte de tuberculose pulmonaire ou de tuberculose intestinale, les germes pathogènes peuvent être transportés à la vulve par l'intermédiaire de linges souillés par les crachats, par les selles diarrhéiques. C'est ce que *M. Pozzi* [1] appelle la *tuberculose primitive secondaire*. Pour ce qui concerne la tuberculose vulvaire, ce mode d'infection paraît, *à priori*, devoir être beaucoup plus fréquent que l'infection par voie sanguine.

2° ***Tuberculose primitive de la vulve.*** — Il semble bien avéré, actuellement, qu'il existe une tuberculose vulvaire primitive. Certaines observations sont, à cet égard, parfaitement démonstratives.

Quel peut être, dans le cas de ce genre, le mécanisme de l'infection ?

Dans le cas de *Schenk*, la petite malade avait joué pendant assez longtemps avec deux enfants tuberculeux et il est probable que l'infection s'est faite par les doigts. Il est bien possible que, parfois, la contagion d'individu à individu se fasse ainsi, soit par les mains, soit par des linges souillés de liquides tenant en suspension des bacilles. Mais il semble bien qu'il faille admettre, au moins dans un certain nombre de cas, l'inoculation directe par les rapports sexuels. L'infection par le mari paraît nette dans le cas de *Rieck*, elle semble probable dans le cas de *Montgomery*.

La possibilité de la transmission de la tuberculose par le coït est d'ailleurs établie par toute une série de travaux d'ordre clinique et expérimental.

---

[1] S. Pozzi, loc. sit.

Dès 1882, *Cohnheim* s'était demandé si le sperme des tuberculeux à l'appareil génital indemne ne contenait pas de bacilles, d'où la possibilité de la transmission de l'infection tuberculeuse. L'année suivante, *Verneuil* (1) reprenait cette idée et soutenait qu'un phtisique, dont l'appareil génital était demeuré sain, pouvait contagionner directement par le coït.

Peu après, *Verchère* (2), puis *Fernet* (3) publièrent des observations vraiment probantes. Deux malades de Fernet, ayant eu des rapports avec des hommes phtisiques, devinrent tuberculeuses et la localisation initiale de la maladie se fit sur l'appareil génital.

Derville (4) rapporte quelques faits analogues. D'autre part, ayant examiné le sperme de trois malades morts de tuberculose pulmonaire, sans lésions de l'appareil génital, il y trouva des bacilles de Koch. *Foa* (5) publiait, en 1892, une observation tout à fait comparable.

Curt Jani (6), n'ayant pas trouvé le bacille dans le sperme de tuberculeux, le découvrit cependant dans les testicules et la prostate qui paraissaient sains, six fois sur huit pour le testicule et quatre fois sur six pour la prostate.

---

(1) Verneuil. *Gazette hebdomad. de Méd. et de Chir.*, 1883.

(2) Verchère. Les portes d'entrée de la tuberculose, *Thèse de Paris*, 1883.

(3) Fernet. Soc. méd. des hôpitaux, 26 déc. 1885.

(4) Derville. De l'infection tuberculeuse par la voie génitale chez la femme, *Thèse de Paris*, 1888.

(5) Foa. Acad. di Med. di Torino, 1892.

(6) Curt Jani. Ueber das Vorkommen von Tuberkelbacillen im gesunden Genitalapparat bei Lungenschwindsucht, *Virchow's Archiv*, 1886, Bd CIII, p. 522.

Walther (1), à la suite de recherches analogues, obtint, il est vrai, des résultats négatifs.

De nombreux auteurs ont entrepris des recherches expérimentales pour arriver à fixer la valeur de ces faits d'observation clinique. *Landouzy* et *Martin* (2) prenant le sperme d'un phtisique dont le testicule paraissait sain, l'injectèrent dans la cavité péritonéale de cobayes; ceux-ci furent tuberculisés.

Sirena et *Pernice* (3) recueillirent le sperme dans les vésicules séminales d'un homme mort de tuberculose pulmonaire et dont les testicules paraissaient sains; ils l'injectèrent, après dilution dans l'eau bouillie, dans la cavité péritonéale d'un chien ; il en résulta une tuberculose diffuse des plus nettes.

Je passe sur les expériences de *Solles* (4), de *Maffucci* (5), de *Jaeckh* (6), etc., pour en arriver aux travaux de *Spano* (7) et de *Gaertner* (8), qui sont de beaucoup les plus importants.

Gaertner, après avoir inoculé dans les testicules d'un certain nombre de lapins et de cobayes des produits tuber-

---

(1) Walther. *Beitrage zur palh. Anal. und allgem. Pathol.*, 1894, Bd. XVI.

(2) Landouzy et Martin. Faits cliniques et expérimentaux pour servir à l'histoire de l'hérédité de la tuberculose, *Revue de Médecine*, 1883, p. 1014.

(3) Sirena et Pernice. *Gazeta degli Ospedali*, 1887.

(4) Solles. *Journal de Médecine de Bordeaux*, 1892, p. 52.

(5) Maffucci. *Centralb. für palh. Anat. und allg. Pathol.*, 1894.

(6) Jaeckh. *Virchow's Archiv.*, Bd CXLII.

(7) Spano. Recherches bactériologiques sur le sperme d'individus affectés de tuberculose d'autres organes que les organes génito-urinaires, *Revue de la Tuberculose*, 1893, p. 322.

(8) Gaertner. *Zeitschrift fur Hygiene und Infectionskrankheiten*, Bd XIII, p. 101.

culeux, constata que, parmi les femelles fécondées par ces mâles, un certain nombre devinrent tuberculeuses et présentèrent des lésions très étendues du côté du vagin et de l'utérus.

Spano étudia au microscope et au moyen de cultures, le sperme de malades morts de tuberculose pulmonaire, et ne put constater la présence du bacille ; néanmoins les inoculations dans la cavité péritonéale et dans le vagin préalablement lavé furent positives deux fois sur trois cobayes.

Tous ces faits établissent d'une manière très certaine la possibilité de la transmission de la tuberculose de l'homme à la femme par le coït. Mais il existe, en ce qui concerne spécialement la tuberculose vulvaire ou vaginale, un facteur étiologique qui semble présenter une importance de premier ordre, je veux parler du **traumatisme** qu'on trouve signalé dans un certain nombre d'observations.

Le traumatisme, petit ou grand, évident ou méconnu, paraît, en effet, nécessaire, pour que des lésions tuberculeuses puissent se développer, primitivement, au niveau de la région vulvaire. Il est certain que les téguments de la région vulvaire, tapissés par un épithélium pavimenteux et stratifié, se prêtent mal à l'inoculation tuberculeuse ; celle-ci se produira au contraire très facilement, lorsque, une perte de substance, si minime soit-elle, une simple excoration même ouvre une porte d'entrée au bacille. Cela ressort très nettement des expériences de *Popoff* [1]. Il est impos-

[1] Popoff. De la tuberculose des voies génitales de la femme. *Thèse de St-Pétersbourg*, 1898.

sible, d'après cet auteur, d'infecter les voies génitales sans traumatisme préalable. En revanche, lorsqu'on injecte des cultures tuberculeuses après avoir déterminé, à l'aide d'une aiguille, un traumatisme léger, on obtient des lésions qui restent localisées à l'appareil génital et aux ganglions correspondants. *Mlle Gorovitz* (1) a repris ces expériences et ses résultats concordent absolument avec ceux qu'a obtenus Popoff. Il lui a été impossible de reproduire la tuberculose vulvo-vaginale, sans traumatisme préalable, chez le cobaye ou le lapin.

Le traumatisme peut également jouer un rôle important dans la genèse de la tuberculose vulvaire secondaire. Lorsqu'une malade présente une tuberculose en évolution, une tuberculose pulmonaire, un traumatisme plus ou moins violent, exercé au niveau de la région vulvaire, peut créer un point d'appel pour une infection secondaire. C'est ainsi que, chez la malade de Deschamps, atteinte de phtisie pulmonaire, l'éclosion de la tuberculose vulvaire succéda très nettement à un traumatisme ayant porté à ce niveau.

Le traumatisme peut enfin réveiller une infection tuberculeuse latente et déterminer la localisation du processus tuberculeux au niveau de la vulve en créant, en ce point, un lieu de moindre résistance. C'est ainsi que, dans le cas de Bender et Nandrot, la malade avait eu, antérieurement, une adénite cervicale très certainement bacillaire ; elle paraissait guérie depuis nombre d'années, mais un traumatisme violent de la région vulvo-périnéale y détermina l'apparition de lésions tuberculeuses ulcératives. L'infec-

(1) Mlle Gorovitz. De la tuberculose génitale chez la femme. *Thèse de Paris*, 1900.

tion par le coït, parait être exclue dans ce cas, le mari étant en parfaite santé. Le traumatisme semble avoir joué, ici, un rôle tout à fait comparable à celui qu'on lui a attribué dans la pathologie des ostéo-arthrites tuberculeuses, rôle dont l'importance a été mise en lumière par les célèbres expériences de Max Schüller.

IV

TRAITEMENT

Il ne peut être question d'intervenir chirurgicalement dans la tuberculose vulvaire lorsqu'elle vient compliquer, à leur période ultime, une tuberculose viscérale ou génitale. Dans les cas de ce genre on devra se borner à lui opposer un traitement palliatif, des pansements, tout au plus des cautérisations.

Dans tous les autres cas, il faut opérer largement et le plus tôt possible. Dans la forme hypertrophique, ou lorsqu'il existe une ulcération limitée, on peut tenter l'extirpation totale et suturer immédiatement la large brèche ainsi créée. Mais il sera parfois impossible d'extirper complètement les parties envahies en raison de l'extension du processus. Lorsqu'il existe des fistules multiples, des trajets sous-cutanés plus ou moins étendus, il faudra fendre les téguments sur la sonde cannelée, curetter les masses fongueuses ainsi mises à découvert, et faire une cautérisation énergique au thermocaustère. Dans ce cas il serait imprudent de tenter la suture immédiate ; on se bornera à tamponner les plaies béantes avec de la gaze et on laissera la cicatrisation se faire lentement.

V

OBSERVATIONS

Observation I

Winckel. — *Die Pathologie der weiblichen Sexualorgane. Leipzig 1881.*

Il s'agissait, dans ce cas, d'une femme de 28 ans, sans antécédents ni hérédité bacillaires. Localement on trouvait les lésions suivantes : la petite lèvre gauche présentait, au niveau de sa partie moyenne, une tuméfaction qui atteignait la dimension d'un œuf de pigeon. Cette tumeur était lisse, de couleur rosée, de consistance dure et presque cartilagineuse. A sa partie interne existait une surface de un centimètre de diamètre environ, superficiellement ulcérée, faiblement granuleuse. Il existait, en outre, divers noyaux indurés : l'un, plus volumineux, au niveau de la grande lèvre gauche; d'autres, plus petits, au niveau du capuchon clitoridien et de la petite lèvre droite. L'examen histologique montra des lésions typiques d'infiltration tuberculeuse, mais pas de tubercules vrais, caractéristiques.

Observation II

Winckel. *Ibid 1881.*

Femme de 26 ans, sans antécédents héréditaires. La région vulvaire était tuméfiée dans son ensemble, comme œdémateuse, avec çà et là au niveau des grandes et des petites lèvres des parties plus indurées. Au niveau de la base du clitoris, dans l'intervalle compris entre les petites lèvres et la grande lèvre droite, existaient plusieurs longues fissures, donnant lieu à un léger suintement puru-

lent. Les petites lèvres débordaient les grandes de 2 à 3 centimètres et formaient une masse de consistance ferme, englobant le clitoris. L'examen histologique, pratiqué par Birch-Hirschfeld, fut tout-à-fait positif et donna les résultats suivants : « L'épithélium présente une prolification moyenne ; le tissu conjonctif est le siège d'une infiltration abondante de cellules rondes. Cette infiltration est étendue de façon diffuse à tout le stroma, mais elle forme par intervalles des amas arrondis dans lesquels on trouve, en plusieurs points, des cellules géantes caractéristiques. »

Observation III

Cayla. *Progrès médical, 1881, n° 33, p. 648.*

Malade atteinte de tuberculose pulmonaire et morte le lendemain de son entrée à l'hôpital. — *Autopsie ;* La vulve présente une tuméfaction considérable accusée surtout sur les grandes lèvres. A côté des tubercules indurés on trouve des surfaces ulcérées, principalement à la face interne de la grande lèvre gauche.

L'anus et le vagin forment un cloaque dans lequel on aperçoit, à côté de végétations violacées, des dépressions donnant à toutes ces surfaces un aspect impossible à décrire. Une bride qui présente à la vue et au toucher les caractères du tissu malade environnant, est étendue transversalement entre les deux régions fessières et sépare le rectum du vagin. La lésion a envahi les petites lèvres et le vagin sur une petite étendue ; l'utérus est sain.

A l'examen microscopique, les tubercules présentent tous les caractères du lupus ; infiltration du tissu conjonctif par les éléments embryonnaires.

Observation IV

Deschamps. *Archives de tocologie, 1885, page 19.*

Femme de 35 ans, atteinte de tuberculose pulmonaire et qui, quatre mois avant de venir consulter, avait subi un traumatisme au niveau de la région vulvaire ; un écoulement leucorrhéique apparut aussitôt en même temps qu'un prurit intense. A l'examen, on constate une ulcération étendue ayant envahi la grande lèvre gauche et la fourchette. L'examen microscopique des tissus montre

des lésions tuberculeuses et l'inoculation au cobaye fut positive. La malade meurt après trois mois et, à l'autopsie, on constate une tuberculose localisée des poumons et des organes génitaux externes.

Observation V

Demme. *Wiener med. Blatter. 1887, n° 50.*

Enfant de 13 mois ayant présenté une ulcération au niveau de la face interne de la petite lèvre gauche, et dans la sécrétion de laquelle on trouva de nombreux bacilles tuberculeux. L'enfant succomba, à l'âge de 16 mois, d'une méningite et, à l'autopsie, on trouva, à côté du foyer vulvaire primitif, une autre ulcération plus récente, siégeant dans le vagin et contenant également des bacilles tuberculeux.

Observation VI

Demme. — *Loc. cit.*

Enfant de 7 mois dont le père était phtisique. Il existait une ulcération tuberculeuse au niveau de l'orifice vaginal.

Observation VII

Demme. — *Loc. cit.*

Petite fille de 15 mois, sans antécédents morbides héréditaires. L'enfant présenta, à la suite d'une rougeole, un écoulement vaginal muco-purulent. On constata l'existence, à l'entrée du vagin, d'une ulcération qui fut reconnue, après examen microscopique, comme étant de nature tuberculeuse. La petite malade mourut, quelques semaines après, de pneumonie tuberculeuse ; dans un des ganglions de l'aine, on constata des bacilles tuberculeux.

Observation VIII.

Chiari. *Vierteljahrschrift für Dermatologie und Syphilis. Wien. 1886.*

Il s'agit d'une malade de 30 ans, atteinte de tuberculose pulmonaire chronique à laquelle elle succomba. A l'autopsie, on trouva des

lésions de tuberculose généralisée. La trompe, les ovaires et l'utérus étaient sains. Au niveau de la vulve, existaient les lésions suivantes : les grandes lèvres étaient atteintes d'un œdème de moyenne intensité, œdème qui était étendu, d'ailleurs, à l'ensemble de la région vulvaire. Au niveau de la face interne de la grande lèvre droite, à l'emplacement de la petite lèvre correspondante, existait une large surface ulcérée qui se prolongeait en haut, sur le côté droit du vagin, sur une étendue de un centimètre et demi environ ; l'ulcération avait atteint la fosse naviculaire, le clitoris, le méat urétral. Les surfaces ulcérées présentaient, en tous points, des caractères identiques : elles avaient une surface irrégulière et granuleuse avec de petits points caséeux ; les bords étaient saillants et indurés. Le périnée était intact. Au niveau de l'anus existait une ulcération mesurant deux centimètres carrés environ. L'examen histologique montra la nature tuberculeuse des lésions ; il fut possible de colorer des bacilles de Koch.

Observation IX

Zweigbaum. *Berliner Klinische Wochenschrift, 1888, n° 22.*

Dans ce cas, la tuberculose s'était développée primitivement au niveau du col de l'utérus et avait envahi secondairement le vagin, puis la petite lèvre gauche, au niveau de laquelle existait une assez large ulcération.

Observation X

Viatte. *Inaug. Dissert. Basel 1891.*

Femme de 32 ans, atteinte depuis sept ans d'un écoulement jaunâtre au niveau de la vulve. Il y a trois ans, elle a commencé à ressentir une sensation de cuisson au niveau de la vulve ; en même temps, elle a constaté la formation, à ce niveau, de petits « bourgeons » qui se détachaient spontanément, puis se reproduisaient. A l'examen, on constata l'existence, au niveau du méat urinaire, de trois bourgeons polypoïdes assez volumineux et de consistance molle. Ces bourgeons recouvraient une ulcération de la vulve, empiétant sur le vagin, ulcération rouge, à fond dur, et recouverte par places d'un enduit jaunâtre.

Des fragments de ces masses polypoïdes, examinés au microscope, ne présentaient pas de lésions tuberculeuses caractéristiques. En revanche, dans les produits de râclage des surfaces ulcérées, il fut possible de mettre en évidence le bacille de Koch. — D'autre part, l'épreuve de la tuberculine fut positive, bien que la malade ne présentât aucun signe cliniquement appréciable de tuberculose pulmonaire.

Observation XI

Emanuel. — *Zeitschrift für Geb. und Gynäkologie* 1894, Bd 29.

D'après l'auteur, il s'agit d'une tuberculose de la vulve secondaire à une tuberculose du col de l'utérus: ce dernier était, en effet, transformé en une tumeur bosselée du volume d'une pomme. Il existait, au niveau de la vulve, une large ulcération, séparant l'anus de l'entrée du vagin et occupant toute la largeur du plancher périnéal. Le fond de l'ulcération était rouge foncé, recouvert d'un enduit purulent, parsemé de granulations grisâtres et transparentes; les bords étaient irréguliers et déchiquetés. L'examen histologique d'un fragment prélevé montra des lésions tuberculeuses caractéristiques, des follicules tuberculeux typiques, avec des cellules géantes et des bacilles de Koch.

Observation XII

A. Martin. — *La Normandie Médicale* 1895, n° 2, 15 janvier.

La nommée P..., âgée de 23 ans, entre à l'Hospice Général le 24 avril 1894, elle occupe le lit n° 10 de la salle 22; elle se plaint d'une tumeur de la vulve.

L'interrogatoire de cette femme ne donne aucun renseignement intéressant quant à ses antécédents héréditaires. Sa mère, dit-elle, vit encore et n'a jamais eu pour toute maladie qu'un ulcère variqueux d'ailleurs guéri; son père est mort à 78 ans de hernie étranglée. Elle a deux sœurs plus âgées qu'elle de 7 et 4 ans, elles sont bien portantes et ont eu chacune cinq enfants dont trois seulement sont vivants, les autres sont morts, soit avant l'accouchement, soit peu de temps après, d'affections inconnues.

Si ce n'est la rougeole dans sa première enfance, et quelques

troubles à l'âge de 13 ans, au moment de l'apparition de ses règles, P... n'a jamais été malade avant 14 ans. Elle était réglée depuis un an, d'une façon irrégulière et avec quelques petites douleurs dans le ventre, lorsqu'elle contracte une vaginite intense qui la fit entrer une première fois à l'hôpital. Elle y est soignée à l'office 12 de l'Hospice Général; son traitement consiste en injections et en application de tampons vaginaux qui diminuent l'écoulement mais non l'œdème de la petite lèvre gauche déjà appréciable à ce moment-là. La malade sort de l'hôpital à peine améliorée et rentre chez sa mère où elle cesse presque complètement tous soins même ceux les plus élémentaires de propreté et d'hygiène. Elle s'aperçoit bientôt que la petite lèvre gauche devient de plus en plus volumineuse, rouge et dure à la pression. Mais cette hypertrophie ne causant aucune douleur, la malade n'y prend pas garde, se contente d'applications de teinture d'iode conseillées par un médecin, et ne prend de repos pour faire diminuer ce gonflement que lorsqu'il devient considérable.

Vers la même époque et depuis sa sortie de l'hôpital, elle est sujette à une constipation extrême qui provoque du ballonnement et des douleurs de ventre. La défécation très pénible ne se fait qu'au prix d'efforts considérables, durant des heures entières; la malade demeure quelquefois huit jours sans aller à la garde-robe. Elle rend chaque fois, avec quelques gouttes de sang, une série de scybales très dures et comme pierreuses. Elle commence, il y a 3 ans, à rejeter à chaque selle un peu de pus par le rectum, puis cet écoulement devient de plus en plus considérable. Un certain soulagement se manifeste et la défécation est moins pénible après les débâcles, un peu plus abondantes que de coutume.

La malade prend le lit et ne se lève pour marcher que de temps en temps à cause de la gêne considérable qu'elle en éprouve.

Malgré une fièvre muqueuse intercurrente, son état général reste stationnaire et l'hypertrophie vulvaire n'augmenta pas jusqu'à il y a un an. Mais, depuis, cette tumeur s'est développée peu à peu et des démangeaisons insupportables sont survenues du côté de la vulve. Enfin, il y a quatre mois, la constipation a cessé brusquement pour être remplacée par de la diarrhée et depuis deux mois un flux diarrhéïque, mélangé de pus fétide, s'écoule en partie par l'anus, en partie par le vagin. La miction, un peu difficile à cette époque, se fait maintenant plus aisément.

Il n'y a guère que cinq ou six mois que la malade a commencé à maigrir beaucoup, mais elle a conservé tout son appétit jusqu'à son entrée à l'hôpital. Jamais elle n'a craché de sang; elle ne tousse que depuis six semaines et de moins en moins. Elle a par contre d'abondantes sueurs nocturnes, mais jamais de fièvre bectique, si ce n'est une légère augmentation de température (38° à 38°,2) au moment de la poussée de tuberculose dont ses poumons ont été dernièrement le siège. Du reste si on l'ausculte, on constate des signes très nets de tuberculose au sommet gauche du poumon.

A l'examen de la région vulvo-anale, on constate que la petite lèvre gauche très hypertrophiée, forme une tumeur aplatie latéralement, longue dans le sens vertical d'environ cinq centimètres, dure et de consistance un peu élastique. La face interne en est lisse, régulière, de couleur rouge violacée; la face externe est légèrement ridée et d'un rose pâle. Le bord antérieur épaissi présente de nombreuses rides ou replis et une coloration d'un blanc mat. Dans le sillon qui sépare la petite de la grande lèvre gauche, on trouve une ulcération allongée verticalement, étroite et recouverte de petits bourgeons qui saignent facilement. La petite lèvre droite présente des dimensions bien moindres, sa moitié supérieure seule est triplée de volume sous forme d'une languette qui lui conserve presque sa configuration normale.

A son extrémité supérieure elle est soudée par une bande de tissu cicatriciel à celle du côté opposé. Le clitoris est marqué par un capuchon très hypertrophié couvert de rides épaisses et d'aspect cireux.

Dans le sillon qui sépare la petite de la grande lèvre droite existe également une ulcération verticale sous forme de crevasse à peine large de 2 à 3 millimètres, mais longue de 3 à 4 centimètres, ses bords sont taillés à pic, son fond granuleux et saignant. De chaque côté, les grandes lèvres ne présentent que de l'œdème chronique et sont peu tuméfiées.

En écartant les bords de l'orifice vulvaire on aperçoit le méat urinaire intact bordé seulement à droite et à gauche, d'une petite ulcération d'nn demi centimètre, couverte de suintement séro-purulent. Le raphé périnéal est remplacé par une tumeur mamelonnée principale, du volume d'une noix et par quatre autres plus petites sous forme de saillies verruqueuses, également arrondies plus ou

moins régulièrement. De petites tumeurs analogues, de dimensions variant du volume d'une bille à celui d'un œuf de pigeon, forment une couronne qui entoure complètement l'anus un peu à la façon d'un bourrelet hémorrhoïdaire irrégulier. Une de celles qui siègent à la partie postérieure de cet orifice est aplatie irrégulièrement en galet. Elle est percée en son centre d'une boutonnière à bords épaissis qui représente vraisemblablement une ancienne ulcération cicatrisée. Toutes ces tumeurs sont d'un rouge violacé, dures et élastiques à la pression, peu douloureuses. Des cicatrices fibreuses se trouvent à la base de quelques-unes d'entre elles, ainsi qu'à la partie inférieure des grandes lèvres.

Le toucher vaginal fait constater à un centimètre à peine de l'orifice vulvaire, l'existence d'une fistule à bords calleux résistants, d'une dureté ligneuse. Elle fait communiquer le vagin et le rectum et c'est par là que passe une partie des matières fécales et des secrétions rectales. La cloison recto-vaginale est résistante au toucher ; elle donne ainsi que les culs de sac vaginaux, la sensation dite de « vagin de carton » ; l'utérus paraît immobile et adhérent, le vagin est libre.

Le petit doigt pénètre difficilement dans le rectum et au prix de douleurs assez vives, qui arrachent des plaintes à la malade ; on ne peut d'ailleurs l'enfoncer à plus de cinq centimètres, à cause des souffrances qui en résultent et d'un rétrécissement cicatriciel très résistant qui entoure toute la partie inférieure du rectum. A ce niveau, en effet, les parois rectales enserrent le doigt comme un étau, elles sont excessivement dures, inextensibles sur une hauteur de trois à quatre centimètres environ ; au-delà de ce point rétréci, l'extrémité du petit doigt (car il est impossible d'introduire l'index), perçoit des fongosités mollasses dont il est impossible de deviner le volume et la forme. Dans tous les cas le rectum paraît malade dans presque tout son tiers inférieur, l'exploration provoque l'issue encore plus grande que de coutume d'un mélange fétide de flux diarrhéïque et de sérosité jaunâtre purulente, striée de quelques filets de sang. Dans l'aine droite, on peut faire rouler sous le doigt deux ou trois petits ganglions, à peine du volume d'un gros pois ; du côté gauche, nous ne trouvons aucun engorgement ganglionnaire.

Outre les signes de tuberculose pulmonaire et les quelques

malaises généraux que nous avons relatés tout à l'heure, il n'y a rien d'autre à signaler quand à l'état général de la malade, ni aucun trouble particulier de l'appareil urinaire.

En présence de lésions aussi graves et surtout aussi étendues, M. le Dr Thierry fut comme moi d'avis qu'il n'y avait pas à intervenir d'une façon radicale. En dehors de soins de propreté extrême et d'injections fréquentes à l'eau boriquée, on ne fit donc rien localement et on se contenta de toniques comme traitement général. La malade parut quelque temps s'améliorer, tout en implorant sans cesse une opération qui lui permit au moins de ne plus être un objet de répulsion pour ses voisines ; jamais pourtant on n'accéda à son désir et l'on fit bien.

Au mois de juillet, elle passait dans le service de mon ami Charles Nicolle, remplaçant alors M. le docteur Chaboux ; c'est là qu'elle mourut deux mois plus tard.

L'autopsie fut faite par nous le 28 septembre, en présence de MM. Lecomte, interne des hôpitaux, et Thiébaut.

L'utérus et les annexes, que nous avions cru malades parce que leur exploration, très difficile, ne nous avait pas permis de bien les palper, étaient absolument sains. A droite, le cæcum était très adhérent dans la fosse iliaque et, à gauche, il en était de même de l'S iliaque. Le tissu cellulaire périrectal et, en particulier, celui des fosses ischio rectales était excessivement induré et scléreux ; il formait une sorte de gangue très épaisse et fibreuse autour des deux dernières portions du rectum et adhérait, d'autre part, à la face antérieure du sacrum.

Il nous fut très difficile de détacher le rectum de cette masse scléreuse, inflammatoire, au centre de laquelle il était pour ainsi dire plongé. La muqueuse du rectum était saine dans presque toute son étendue, sauf dans la dernière portion, où elle était légèrement et irrégulièrement ulcérée. Ce qu'au toucher nous avions pris au-dessus du rétrécissement pour des fongosités n'était autre que la muqueuse froncée et ridée. L'urèthre, la vessie, les reins étaient sains. Le sommet et le bord antérieur du poumon gauche étaient infiltrés de tubercules.

Le reste de ce poumon était normal, ainsi que presque tout le poumon droit, qui ne présentait que quelques rares tubercules à son sommet. En somme, ces lésions pulmonaires, relativement peu

étendues, nous ont paru être plutôt consécutives à l'esthiomène et secondaires que primitives.

Le foie, énorme, remplissait tout l'hypocondre et une grande partie du flanc droit. Nous ne l'avons pas pesé, mais nous avons simplement mesuré son diamètre vertical, qui était de 20 centimètres, au lieu de 6 centimètres, diamètre normal moyen. La coloration était d'un jaune franc; il était mou à la pression, exsangue à la coupe, présentant tous les caractères d'une dégénérescence graisseuse complète. Nous nous sommes souvenus alors de l'opinion de Niemeyer, assurant que la diarrhée des tuberculeux était due à cette dégénérescence graisseuse du foie et nous l'avons rapprochée de ce fait que notre malade, dans les derniers mois de sa vie, avait constamment la diarrhée. Pour cette malheureuse, phtisie et suppuration prolongée constituaient une double cause de cette dégénérescence qui était si manifeste.

Examen histologique (*Dr Charles Nicolle*).

Les pièces que j'ai examinées ont été enlevées pendant la vie et mises immédiatement dans un liquide fixateur énergique (sublimé acétique de la formule de Meyer).

Elles provenaient de productions à forme de polypes, ayant pour siège les grandes lèvres, sur leur face cutanée. Les coupes qui y ont été pratiquées, après inclusion dans la paraffine, montrent que la tumeur est presque exclusivement constituée par un tissu d'œdème chronique, absolument identique avec celui d'un éléphantiasis.

La peau, épiderme et derme, se montre normale; elle n'est nulle part amincie ou envahie par le processus pathologique. C'est l'hypoderme qui est le siège de la lésion. Les fibres conjonctives normales sont bien plus nombreuses et toutes très augmentées de volume, gonflées par un liquide transparent. Les noyaux conjonctifs n'ont point proliféré. Il existe de très nombreux vaisseaux et de bien plus nombreux espaces lymphatiques.

En certains points, quelques-uns des vaisseaux montrent à la périphérie une esquisse de manchon de cellules embryonnaires. Mais c'est un aspect, en somme, peu fréquent.

Par places, au milieu de ce tissu d'œdème, se montrent, arrondis ou irréguliers, des amas, en général très petits, de cellules embryonnaires.

Les plus jeunes, les moins développés de ces amas sont formés uniquement de petites cellules rondes, à noyau constituant presqu'entièrement la cellule et prenant fortement la couleur. Ce sont des cellules lymphatiques jeunes, des lymphocites.

D'autres amas plus âgés contiennent, au milieu d'une zone de lymphocites, des cellules lymphatiques d'aspect différent. Ce sont des cellules plus grosses, à gros noyau prenant peu la couleur; par conséquent, des leucocytes mononucléaires, des cellules épithélioïdes. Anatomiquement donc, ces amas sont des tubercules.

Nulle part, je n'ai trouvé de cellules géantes, ni de processus de caséification au centre des tubercules. Cela tient certainement à ce que les pièces proviennent de la partie la plus externe, donc la plus jeune de la tumeur. Dans le centre, on aurait trouvé à coup sûr des tubercules plus avancés et déjà caséifiés en leur milieu.

Le procédé de Kühne (méthode d'Erlich modifiée par l'emploi du chlorhydrate d'aniline), qui est certainement celui qui donne les résultats les meilleurs pour la recherche du bacille tuberculeux, m'a permis de constater la présence de bacilles extrêmement rares dans les nodules embryonnaires, au centre desquelles existent des cellules épithélioïdes.

Ce cas est, je crois, le premier où, dans un esthiomène à forme hypertrophique, on ait trouvé le bacille tuberculeux. Il tranche complètement la nature de cette variété d'esthiomène. De même que dans sa forme ulcéreuse, où cela a été prouvé depuis longtemps, l'esthiomène, dans sa forme hypertrophique, est, anatomiquement comme cliniquement, un véritable lupus tuberculeux de la vulve.

Observation XIII

Montgomery. *International Clinics*, 1895, vol. III, p. 280.

Il s'agit d'une négresse de trente ans, sans antécédents tuberculeux. Elle avait eu quatre enfants, dont deux morts cachectiques, en bas âge. La lésion vulvaire avait commencé à évoluer cinq ans auparavant, à l'occasion d'une fausse couche. A l'examen, les deux grandes lèvres apparaissaient tuméfiées, la droite plus que la gauche. Au niveau de l'orifice vulvaire, existe une ulcération exca-

vée, qui fait le tour de cet orifice. Les régions avoisinantes sont indurées et œdématiées. Peu de douleur, pas d'engorgement ganglionnaire; pas de signe de tuberculose pulmonaire. Antécédents tuberculeux dans la famille du mari, le mari lui-même est d'une santé délicate.

Observation XIV

Winter. *Lehrbuch der gynäkologischen Diagnostik*, Leipzig 1896.

Il existait, dans ce cas, au niveau de la face interne de la petite lèvre gauche, une ulcération, dont les bords étaient déchiquetés, dont le fond présentait un aspect lardacé; la muqueuse avoisinante était rouge et infiltrée, parsemée de petites excoriations. Sur le fond de l'ulcération, s'ouvrait un trajet fistuleux conduisant dans la direction du rectum. L'examen histologique d'un fragment prélevé montra des lésions tuberculeuses indiscutables, avec des cellules géantes et des bacilles.

Observation XV

Schenk. *Beiträge zur Klin. Chirurgie*, 1896, Bd XVII.

Cette observation concerne une petite fille de quatre ans et demi, sans antécédents héréditaires. Il existait de l'adénopathie inguinale et une large ulcération de l'orifice vaginal ayant envahi latéralement les petites lèvres et, en haut, le clitoris et le méat urinaire. L'examen bactériologique des sécrétions révéla la présence du bacille de Koch. Les ganglions lymphatiques présentaient des lésions tuberculeuses caractéristiques, avec des bacilles.

Observation XVI

Küttner. *Beiträge zur klinischen. Chirurgie*, 1896. Bed XVII p. 533.

La malade de Küttner était une petite fille de 4 ans 1/2 qui avait eu quelques mois auparavant la coqueluche et avait conservé depuis ce moment un catarrhe bronchique (*pas de bacilles dans les crachats*). Il existait une infiltration dure de la grande lèvre droite,

avec une ulcération siégeant dans les deux tiers supérieurs ; quelques petites ulcérations superficielles au niveau du mont de Vénus et de la partie supérieure de la grande lèvre gauche. L'examen microscopique d'une parcelle de tissu ulcéré montra des lésions tuberculeuses. L'opération pratiquée consista dans l'incision en tissu sain des régions ulcérées, complétée par l'extirpation bicatérale des ganglions inguinaux qui étaient tuméfiés. Au bout de trois mois, la guérison paraissait complète. L'examen histologique des ganglions enlevés montra qu'ils étaient tuberculeux.

Observation XVII

Karajan. *Wiener Klinische Wochenschrift*, 1897, p. 921.

Cette observation concerne une enfant de deux ans. A l'âge de un an était apparue, au niveau du clitoris, une tumeur longue de trois centimètres et demi, large de un centimètre et demi, d'aspect bosselé, de coloration rouge violacée, recouverte de petites ulcérations de la dimension d'une tête d'épingle. La tumeur fut enlevée et l'examen histologique y montra l'existence de follicules tuberculeux contenant des bacilles.

Dix mois après l'opération, la tumeur avait récidivé et s'était étendue à la grande lèvre droite, il existait deux ulcérations dans le vagin. Un an après l'opération, il existait une large ulcération étendue à toute l'entrée du vagin.

Observation XVIII

Havas. *Cité par Neumann : Sammelbericht über die im Jahre, 1897 in Ungarn erschienenen Arbeitèn geiburtshilflichen und gynàkologischen Inhalts. Monatsschrift für Geb und Gyn*, 1898. Bn. 8.

Il s'agit, dans cette observation, d'une femme de vingt-sept ans, qui présentait au niveau de l'entrée du vagin, une ulcération dont les bords étaient hérissés de petites granulations qui se détachaient facilement. Les caractères de cette ulcération faisaient penser à la tuberculose et l'examen bactériologique de sécrétions permit de déceler le bacille de Koch. Pendant que la malade était en traitement à l'hôpital, elle eut une hémoptysie. Progressivement, l'ulcération se propagea à toute l'entrée du vagin.

Observation XIX

Davidsohn. *Berliner Klinische Wochenschrift.* 1899, n° 25.

La malade était atteinte de tuberculose miliaire généralisée. Il existait des ulcérations au niveau de la vulve; des lésions tuberculeuses utérines et annexielles.

Observations XX et XXI

Gebhard. *Pathologische Anatomie der Weiblichen Sexualorgarne.* Leipzig 1899, p. 579.

Dans un de ces cas, il s'agissait d'un nodule du volume d'un noyau de cerise, dont la surface était ulcérée et qui s'était développé au voisinage du méat urinaire. La petite tumeur présentait une consistance très molle; l'examen histologique montra qu'elle était constituée par un stroma conjontif, riche en vaisseaux et parsemé de nombreuses granulations tuberculeuses.

Dans le second cas, il s'agissait d'une ulcération tuberculeuse typique, siégeant au niveau de la petite lèvre.

Observation XXII

Rieck. *Monatsschrift für Geb. und Gyn.* 1899. Bd IX.

La malade ne présentait pas d'antécédents morbides, mais son mari était manifestement atteint de tuberculose pulmonaire. Il existait une ulcération de la vulve accompagnée d'une hypertrophie d'une des petites lèvres. On pratiqua l'excision de la région ulcérée et l'examen microscopique montra des lésions caractéristiques de tuberculose.

Observation XXIII

H.-A. Kelly. — *Operative Ginecology.* Vol. I.

La malade, âgée de 55 ans, se plaignait de douleurs cuisantes pendant la miction, causées par l'écoulement des urines sur les surfaces ulcérées.

Une petite ulcération était apparue un an auparavant, au niveau de la commissure antérieure de la vulve et s'était progressivement accrue. L'ulcération avait une forme triangulaire; les bords en étaient infiltrés et s'élevaient à environ un millimètre au-dessus du niveau des surfaces cruentées; la partie centrale était plane, rosée, mamelonnée ; les tissus sous-jacents étaient remarquablement indurés.

Au milieu de cette surface ulcérée se trouvait l'orifice urétral entouré d'une étroite bande de muqueuse saine. Le clitoris, ainsi que les régions environnantes, étaient rouges et tuméfiés.

Histologiquement, la surface de l'ulcération est formée par des granulations tuberculeuses caractéristiques; des tubercules typiques sont disséminés dans les tissus profonds. Quelques uns sont trouvés immédiatement sous la muqueuse urétrale. On a trouvé sur les coupes un petit nombre de bacilles tuberculeux.

Observation XXIV

A. Martin. — *Revue médicale de Normandie,* 1901, n° 24, 25 Décembre.

Il s'agit d'une femme de 32 ans que j'ai opérée il y a bientôt huit semaines pour deux tumeurs, dont l'une du volume des deux poings était constituée par la grande lèvre droite très hypertrophiée, et l'autre, plus petite, ayant les dimensions d'une pomme, était formée par la grande lèvre gauche.

La tumeur de droite était très dure à la pression et recouverte d'une peau blanchâtre, épaissie, verruqueuse sur sa face externe, lisse sur sa face interne. Celle de gauche avait les mêmes caractères de dureté, mais elle était plus lisse et de coloration rouge foncé.

La malade n'éprouvait pas de douleurs véritables du fait de cette hypertrophie considérable des grandes lèvres, mais une sensation de gêne et des tiraillements forts pénibles qui lui faisaient demander l'intervention chirurgicale. Il n'y avait rien de particulier du côté du vagin et de l'utérus, sauf un peu de rougeur et des pertes blanches. Les ganglions inguinaux n'étaient que peu engorgés. En dehors de ces tuméfactions, voici ce que l'examen de la malade révélait encore :

Sur les cuisses et les fesses, principalement à gauche, se trouvent de nombreuses ulcérations, couvrant avec des intervalles de peau saine presque toute la face postérieure de la cuisse gauche, une partie des faces externes des deux cuisses et toute la fesse gauche.

L'aspect de ces lésions impose, à première vue, le diagnostic de lupus ulcéreux, serpigineux. On y constate, en effet, une évolution excentrique avec guérison centrale cicatricielle, et formation à la périphérie de petits abcès miliaires d'aspect bleuâtre sur le point de s'ouvrir. Les petites ulcérations fongueuses, à bords rouges et infiltrés, sont disposées, à la périphérie, en lignes courbes figurant des circulations.

Vers la racine des cuisses, la peau, cicatrisée après guérison des ulcérations, est pigmentée par places, brunâtre, marbrée, épaissie et indurée. Un suintement séro-purulent, au niveau des ulcérations, exhale une odeur infecte. Il nous paraît qu'il ne peut s'agir que de lupus, et c'est ce que veut bien venir confirmer le docteur Charles Nicolle.

L'interrogatoire de la malade ne peut d'ailleurs que nous amener à un tel diagnostic. Elle nous raconte, en effet, que les ulcérations des cuisses ont commencé alors qu'elle n'avait encore que quatre ans, par une sorte de petit clou siégeant à la fesse droite. Depuis lors, le mal ne s'est jamais guéri. Les ulcérations se sont en effet succédé sans arrêt, guérissant d'un côté pour se propager d'un autre jusqu'à l'envahissement considérable que nous avons signalé plus haut. La malade pense qu'étant enfant, elle a du aider à cette propagation par des lésions de grattage.

Le docteur Flaubert, consulté à cette époque, avait simplement déclaré que la guérison de ce mal viendrait au moment de la puberté.

D'autre part, l'état général de Mme P... n'a pas été très brillant depuis plusieurs années. Elle a eu, il y a sept ans, des accidents de congestion pulmonaire ou de pleurésie; elle a été prise, il y a deux ans, d'une légère hémoptysie; ensuite, elle s'enrhume très facilement, tousse ensuite pendant des mois, et elle a présenté des signes stethoscopiques faisant penser à des lésions tuberculeuses au début.

Elle s'est mariée il y a cinq ans et a déjà eu trois grossesses. La première s'est terminée à terme, dans de bonnes conditions. La

seconde a donné naissance à un enfant ayant un bec-de-lièvre avec absence totale de la voûte palatine. Cet enfant est mort au bout de huit jours. Son troisième enfant vit, ainsi que le premier. Tous deux, dit-elle, sont bien portants. Le mari est un homme vigoureux et en bonne santé.

L'hypertrophie des grandes lèvres n'est survenue qu'au cours de la deuxième grossesse et a commencé à droite. Elle a augmenté d'une façon continue jusqu'à la fin de la grossesse, puis s'est arrêtée, mais n'a pas diminué après l'accouchement, comme le médecin et la malade y comptaient et comme il y avait lieu de l'espérer.

Cette hypertrophie, ainsi que nous l'avons dit plus haut, n'a jamais provoqué de vives douleurs et n'a pas été précédée ou suivie de vive inflammation. La malade, au repos et surtout au lit, n'éprouvait aucune gêne ; elle souffrait seulement dans la station debout et surtout pendant la marche.

Le 17 octobre 1901, avec le concours de M. le docteur Tourdot, de Sotteville, qui avait observé et suivi avec soin la malade, je fis l'ablation des deux tumeurs vulvaires. Ce fut une intervention facile, sur laquelle il n'y a pas lieu d'insister.

L'hémorragie fut insignifiante ; d'ailleurs, pour mieux assurer l'hémostase, je fis un surjet de catgut sur deux plans superposés. A droite, la plaie mesurait de 10 à 12 centimètres ; elle en avait 7 à 8 à gauche. Le derme était considérablement épaissi, et des tissus infiltrés, renfermant de grandes lacunes lymphatiques, s'écoulait, sous le bistouri, un liquide clair et jaunâtre. Sur la lèvre, à gauche, se trouvait un véritable foyer caséeux, sorte de caverne remplie de fongosités du volume d'une noix, au moment de l'ablation de la tumeur, qui fut râclé à la curette tranchante et désinfecté avec une solution de chlorure de zinc à 1 pour 15.

Les suites opératoires furent simples. La réunion se fit par première intention, sauf à gauche, en un point correspondant au foyer de ramollissement que je signalais tout à l'heure. Mais la cicatrisation le combla vite secondairement.

Quelles conclusions doit-on tirer de cette observation ? A mon avis, les suivantes : Cette sorte d'éléphantiasis vulvaire reconnaît pour cause, chez notre malade, le vaste lupus dont elle est atteinte et se trouve être également de nature tuberculeuse. Il s'agit, en un mot, d'esthiomène éléphantiasique.

L'hypertrophie des grandes lèvres s'est développée lentement et secondairement à la suite de l'inflammation cutanée voisine, le lupus interminable ne guérissant d'un côté que pour se propager de l'autre. Il y a eu de ce fait des poussées successives de lymphangite œdèmatiant et infiltrant les régions que le lupus n'avait pas atteintes. Les grandes lèvres de par leur structure anatomique, se prêtent plus que tout autre région, à cet œdème et à cette inflammation qui ont finalement persisté en passant à l'état chronique. Ainsi s'est créée une pachydermie secondaire ; les ulcérations des cuisses ayant été primitives.

Je ferai encore remarquer à propos de la marche de cette affection chez ma malade, que c'est une grossesse qui paraît avoir été chez elle la cause occasionnelle de l'hypertrophie considérable des grandes lèvres. Il n'y a encore dans ce fait rien qui puisse surprendre ; on sait, en effet, que l'état gravide donne ordinairement le coup de fouet à toutes les lésions vulvaires qui viennent de naître ou qui existaient antérieurement.

Qui n'a vu, sous cette influence, de simples végétations prendre un développement extraordinaire ou bien des syphilides secondaires devenir exubérantes.

En résumé, je dirai que, dans le cas particulier que je viens de rapporter, l'éléphantiasis vulvaire reconnaît pour cause le lupus ulcéreux qui couvre la partie des cuisses.

Il y avait donc lieu de compléter mon intervention chirurgicale par le traitement spécial du lupus, cause de l'hypertrophie vulvaire. C'est ce que j'ai fait en appliquant sur les ulcérations tuberculeuses des compresses de permanganate de potasse à 10 0/0. Cette thérapeutique préconisée dernièrement par M. Hallopeau, m'a paru donner d'excellents résultats que l'avenir permettra sans doute de juger bientôt définitivement.

Examen histologique, *par le Dr Charles Nicolle.*

Sur les coupes examinées par nous, on remarque successivement en allant de la surface de la pièce vers la profondeur :

1° L'épiderme avec ses caractères normaux ;

2° Le derme à peu près normal dans sa partie superficielle infiltré de quelques cellules embryonnaires dans ses parties moyennes et profondes. Ces cellules sont disposées par nodules de dimen-

sions limitées. En certains points, ces nodules présentent vers leur centre des cellules épithelïoïdes et des cellules géantes. Les follicules tuberculeux ainsi constitués sont assez rares et groupés généralement par deux ou trois ;

3° L'hypoderme normal avec, à son contact avec le derme, des bandes de fibres musculaires lisses nombreuses.

Observation XXV

Rechenbach. — *Ein Fall von sogen. Lupus vulvae.* Inaug. Dusert. Halle 1901 (Observation résumée).

E. L..., 33 ans, entre à l'hôpital le 28 avril 1900.

Antécédents. — Une sœur morte en bas âge de méningite. Une autre sœur morte de phtisie aigüe. La malade a toujours eu une bonne santé.

Les premières règles sont survenues à 20 ans seulement ; elles survenaient irrégulièrement à des intervalles variant de 2 à 4 semaines, durant de 5 à 7 jours et ne s'accompagnaient d'aucuns troubles.

La malade a eu quatre grossesses. — La première se termina par un avortement au bout du 4e mois ; pour les deux grossesses suivantes elle accouche à terme d'un enfant mort. La première et la troisième fois les suites de couches se compliquèrent d'hémorrhagies abondantes. Le dernier accouchement remonte à quatre ans. Depuis cette époque les règles sont devenues particulièrement irrégulières, et durent de 8 à 10 jours; elles sont très abondantes.

Les mictions sont fréquemment douloureuses, s'accompagnant d'une sensation de cuisson et de ténesme vésical. Douleurs pendant les règles et pendant le coït.

A l'examen. — Etat général satisfaisant. Rien au cœur ni aux poumons. Les petites lèvres sont très hypertrophiées et présentent un aspect éléphantiasique. Le clitoris est transformé en une petite tumeur œdémateuse. Au pourtour de l'orifice urétral existe une surface ulcérée de la dimension d'nne pièce de cinq francs, recouverte de panulations molles, fongueuses, saignant facilement.

L'utérus est petit, en antéflexion légère. Les ligaments larges, le cul-de-sac de Douglas, les trompes et les ovaires ne présentent pas de modifications. Rien au niveau du rectum et de la vessie.

Traitement. — Le traitement ne pouvait consister que dans l'extirpation des parties malades. La région ulcérée fut énergiquement détergée à l'aide de la curette tranchante et cautérisée au thermo-cautère.

Dix jours plus tard l'opération fut complétée. La terminaison de l'urètre fut excisée en tissu sain. Les petites lèvres envahies furent réséquées en totalité et les surfaces cruentées furent réunies par des sutures à la soie.

Examen histologique. — Les fragments enlevés furent fixés au formol. Des coupes furent pratiquées au niveau des différents points et colorées par la fuchsine et le bleu de méthylène. Sur les coupes, la muqueuse des petites lèvres est conservée en partie; sa surface apparaît recouverte d'une mince couche d'enduit muqueux. L'épithélium pavimenteux statifié est en état de prolifération active portant surtout sur les cellules polygonales; la substance intercellulaire est difficilement visible.

Le derme sous-jacent est très épaissi; les papilles présentent les formes et les dimensions les plus diverses; elles sont d'une manière générale, sensiblement allongées et parfois ramifiées. Au dessous on trouve la couche celluleuse, puis une couche musculaire formée de faisceaux entrecroisés.

Le derme et le tissu cellulaire sous-cutané sont le siège d'une infiltration leucocytaire très abondante. Cette infiltration se présente sous la forme de traînées qui, partant de la base de l'épithélium, s'enfoncent dans la profondeur. En certains points les leucocytes forment de petits amas folliculaires dont certains renferment quelques cellules géantes très nettes. Par places, l'infiltration leucocytaire est absolument confluente et masque tous les éléments du stroma. Les parois des artères et des veines présentent un épaississement notable: les vaisseaux sont environnés d'une gaine de cellules conjonctives jeunes.

La recherche du bacille est demeurée infructueuse.

Observation XXVI

Poeverlein. *Inaug. Dissert*, München, 1902.

Il s'agit d'une femme de quarante-neuf ans, sans antécédents héréditaires. La malade a été réglée à seize ans; règles régulières,

durant quatre à cinq jours. Une grossesse normale, avec accouchement normal. A l'âge de vingt-neuf ans, apparut au niveau de la grande lèvre droite, une tumeur du volume d'une cerise. La tumeur augmenta de volume, lentement et progressivement, sans déterminer de douleurs. Il y a trois ans, c'est-à-dire dix-sept ans après le début des accidents, l'accroissement devint plus rapide et, au mois de mai 1903, la malade alla consulter un médecin, qui l'opéra. La récidive se produisit, au dire de la malade, quatre semaines après l'opération.

Elle entre à la clinique, le 23 juillet 1893. C'est une femme de constitution vigoureuse. Rien d'anormal au cœur ni aux poumons. A l'examen local, on constate que l'orifice vulvaire est presque complètement oblitéré. La grande lèvre droite est fortement saillante et forme une tumeur rougeâtre; la face interne de la petite lèvre droite est occupée par une tumeur présentant environ la largeur d'une pièce de cinq francs. La surface est irrégulière, hérissée de verrucosités rougeâtres ou noirâtres. La tumeur paraît avoir infiltré profondément le tissu conjonctif de la grande et de la petite lèvre droite; sa surface est recouverte d'une sécrétion brunâtre, visqueuse, fétide. Pas de troubles de la miction ni de la défécation.

Diagnostic: Sarcome de la grande et de la petite lèvre droites.

Opération: Le 30 juillet 1893, sous chloroforme. On enlève la tumeur au thermocautère, en incisant autant que possible en tissu sain. La perte de substance cutanéo-muqueuse est comblée, dans la mesure du possible, par quelques points de suture à la soie. Tamponnement à la gaze iodoformée. Guérison sans incidents; la malade quitte l'hôpital le 23 août.

Les pièces conservées dans l'alcool comprennent la grande lèvre, épaisse de deux centimètres environ, et la petite lèvre, très épaisse également, et mesurant deux centimètres et demi au niveau de sa partie la plus saillante. La surface des lèvres est ridée, hérissée de petites verrucosités du volume d'un pois. En aucun point de la tumeur, il n'y a trace d'une perte de substance quelconque; à la coupe, le tissu paraît homogène.

L'accroissement rapide de la tumeur, dans les derniers temps, ainsi que la récidive rapide après l'opération faisaient penser à une tumeur maligne. L'absence de toute surface ulcéreuse et de toute

perte de substance permettait d'exclure l'hypothèse d'un épithélioma ou d'un lupus; le diagnostic qui s'imposait à l'examen microscopique était celui du sarcome de la vulve.

L'examen histologique porta sur des coupes en séries de divers fragments, comprenant toute l'épaisseur des deux lèvres. Coloration : hematéine-eosine et Van Gieson.

Cet examen montra que l'épithélium de revêtement était conservé dans son intégrité en tous les points de la tumeur. Les assises épithéliales superficielles sont kératinisées; les bourgeons épithéliaux interpapillaires sont plus allongés que normalement ; en quelques points, on trouve un léger degré de prolifération épithéliale ; pas d'augmentation du nombre des papilles.

Les glandes sudoripares et sébacées ne présentent aucun caractère anormal. Dans l'épaisseur de l'épithélium, on ne note aucune modification; il recouvre partout, d'une manière régulière, le tissu conjonctif sous-jacent, même au niveau des points où les verrucosités sont les plus volumineuses.

Le tissu conjonctif est tuméfié et œdémateux. Le nombre des vaisseaux, artères et veines, paraît augmenté; les veines sont légèrement dilatées. Autour des vaisseaux, particulièrement autour des lymphatiques, on trouve une infiltration abondante de cellules rondes.

Indépendamment de ces amas, on trouve également, disséminés au milieu du tissu conjonctif, de nombreux foyers d'infiltration embryonnaire, qui contiennent fréquemment, en leur centre, des cellules géantes typiques, avec une couronne nucléaire très nette. En certains points, on en observe jusqu'à dix. Ces amas siègent, pour la plupart, au voisinage de grands espaces lymphatiques ; certains présentent au complet la disposition classique du tubercule avec, de dehors en dedans, une zone de cellules lymphoïdes, une zone de cellules épithélioïdes contenant quelques cellules géantes, le centre du tubercule en état de dégénérescence hyaline. Ces tubercules étaient développés à une distance variable du revêtement épithélial ; ils en étaient distants pour le moins de 1 à 2 millimètres.

La recherche des bacilles est restée négative; mais cela n'a rien qui doive nous surprendre, la pièce ayant été conservée dans l'alcool pendant sept ans avant d'être soumise à l'examen histologique.

Observation XXVII

P. Petit et X. Bender. *Tuberculose hypertrophique, pseudo-éléphantiasique non ulcéreuse de la vulve. Revue de gynécologie et de chirurgie abdominale.* 1903. n° 6, p. 947.

Mademoiselle B..., âgée de trente et un an, est adressée le 13 mars 1902 à l'hôpital libre Saint-Michel, service de M. Récamier, avec le diagnostic végétations vulvaires.

Les règles établies depuis l'âge de dix ans et demi, sont régulières, d'abondance normale, indolentes, et durent quatre jours. Il y a huit ans, la malade a fait une fausse couche. Un an plus tard, elle accoucha prématurément au septième mois d'un enfant qui mourut au bout de quatre jours. Il y a deux mois à peine, nouvel accouchement, à terme cette fois, qui a nécessité une application de forceps. Pendant toute la durée de sa grossesse, la malade a continué a être réglée comme à l'ordinaire.

Aucun antécédent familial digne d'être noté. Pas de maladie antérieure de quelque importance.

La malade aurait remarqué pour la première fois, il y a sept ans, au cours de sa première grossesse, que sa vulve grossissait uniformément. Cet état s'accentuant peu à peu, par la suite, elle se décida à aller consulter un médecin qui se contenta de prescrire des lavages. Puis survint la troisième grossesse au cours de laquelle l'hypertrophie en question subit une nouvelle poussée; en même temps apparaissaient les végétations qui encombrent actuellement le conduit vulvaire.

L'examen local permet de faire les constatations suivantes : les grandes lèvres, surtout la droite, notablement augmentées de volume, sans changement de couleur des téguments, semblent être le siège d'une sorte d'œdème dur. Les petites lèvres sur toute leur étendue, le capuchon du clitoris, le pourtour du méat urinaire, sont transformés en un tissu végétant, de coloration rouge sombre, de consistance ferme. Aux lieu et place des caroncules myrtiformes se voient quatre bourgeons lardacés, accolés les uns aux autres, et qui masquent l'entrée du vagin et de l'urèthre. Même hypertrophie polipoïde de la muqueuse urétrale. La partie inférieure de la petite lèvre droite est tapissée de verrucosités grosses comme des grains

de mil ou des lentilles. *En aucun point, malgré l'examen le plus minutieux, on ne trouve d'ulcérations.*

Ni suintement, ni douleur, aucun signe fonctionnel, à l'exception de mictions fréquentes et involontaires. Le dessin qui accompagne ce travail reproduit très exactement ces lésions macroscopiques.

L'examen des organes génitaux internes est négatif.

L'état général semble satisfaisant. Quelques troubles digestifs sans gravité. Rien aux poumons.

Opération. — On pratique l'excision méthodique au bistouri de toutes les parties malades, en empiétant aussi largement que possible sur les tissus d'apparence saine. Suture. Réunion par première intention. Ablation des fils de septième jour. La malade a été revue deux mois après, alors qu'elle était en partance pour l'Extrême-Orient. La lésion continuait nettement son évolution, en certains points de la cicatrice et à son pourtour, en présentant toujours les mêmes caractères ; état sclérémateux végétant des tissus, sans aucune ulcération.

Examen histologique, *pratiqué par M. X. Bender.*

L'examen histologique a porté sur une série de fragments des parties enlevées. Ces fragments ont été fixé par l'alcool absolu ou le liquide de Van Gehucthen et coupés après inclusion à la paraffine.

1° *Coupes comprenant toute l'épaisseur des petites lèvres.* — Sur des coupes colorées par l'hématéine-éosine, et a un faible grossissement, on constate que l'épithélium ne présente rien de bien particulier; cependant l'épaisseur de la couche de cellules parmenteuse paraît diminuée. En revanche, il existe en certains points un léger degré de prolifération épithéliale, un allongement des bourgeons interpapillaires qui forment des arborisations irrégulières, Les glandes sébacées sont presque totalement absentes ; c'est à peine si l'on en rencontre une de place en place, à de larges intervalles.

La charpente conjonctive sous-jacente est œdématiée, abondamment infiltrée de sérosité. Les fentes lympathiques sont très dilatées. Les capillaires sanguins sont distendus, congestionnés,

entourés d'une gaine épaisse de cellules rondes ; ces cellules embryonnaires forment une large couronne autour de ceux des vaisseaux qui ont été coupés perpendiculairement à leur direction. On trouve enfin, de place en place, irrégulièrement disséminés au milieu du stroma conjonctif, de nombreux amas d'infiltration embryonnaire présentant des dimensions très inégales. On trouve d'ailleurs, un peu partout, un semis de cellules rondes.

En examinant les coupes à un grossissement plus fort, on peut se rendre compte plus exactement de la structure de ces amas embryonnaires. Les uns apparaissent constitués exclusivement par des cellules rondes. D'autres présentent, au niveau de leur centre, des lésions importantes. Le noyau des cellules s'entoure d'une couche de protoplasma granuleux et les éléments prennent un aspect épithélïoïde. Ces formations rappelaient tout à fait la structure des granulations tuberculeuses et, en multipliant les coupes, nous parvînmes à mettre en évidence des tubercules absolument nets avec, au centre, une ou deux cellules géantes environnées d'une double couronne de cellules épithélïoïdes et lymphoïdes.

Pour étudier plus complètement l'infiltration leucocytaire nous avons coloré un certain nombre de coupes par le bleu polychrome de Unna. Les éléments cellulaires étaient composés en majorité de lymphocytes ; on y rencontre également un petit nombre de *plasmazellen*, reconnaissables à leur corps protoplasmiques plus abondant, à leur noyau habituellement rejeté vers la périphérie ; on y trouve enfin une assez grande proportion de *mastzellen* caractérisées par leurs dimensions plus grandes et leur coloration élective rouge pourpre.

Sur toutes ces coupes les tubercules apparaissent irrégulièrement disséminés dans toute l'épaisseur de la petite lèvre. Ils sont situés, en général, assez profondément. Nous n'en avons trouvé qu'un petit nombre au voisinage du revêtement épithélial, et un seul qui fut immédiatement en contact avec la couche basale de l'épithélium dont quelques éléments avaient été détruits.

2° *Coupes pratiquées au niveau des grandes lèvres.* — Ces lésions sont dans leur ensemble, tout à fait comparables à celles que nous avons rencontré au niveau des petites lèvres. L'infiltration œdémateuse du stroma est, peut-être, plus abondante encore ; les capillaires sont dilatés et enveloppés des mêmes gaines d'infiltration embryonnaire. Mais les granulations tuberculeuses y sont

disséminées de façon beaucoup plus discrète et nous avons dû pratiquer un assez grand nombre de coupes pour pouvoir en rencontrer d'absolument typiques.

Les coupes colorées par le bleu polychrome de Unna révèlent également la présence d'un assez grand nombre de *mastzellen.*

3° *Coupes pratiquées au niveau du capuchon clitoridien.* — Les lésions sont, ici encore, absolument identiques et nous n'en donnerons pas le détail ponr ne pas nous exposer à des redites. La congestion est plus considérable en ce point que partout ailleurs, en raison sans doute de la grande vascularisation de la région.

4° *Coupes pratiquées au niveau des verrucosités qui entouraient le méat urétral.* — Nous retrouvons toujours la même intégrité de l'épithélium, mais l'infiltration embryonnaire est, ici, plus abondante encore et, en certains points, presque confluente. On trouve, surtout dans les couches profondes, des follicules tuberculeux très nets.

Examen Bactériologique.

Le diagnostic de tuberculose nous paraissant évident à la suite de l'examen histologique, nous avons cherché à le confirmer par la recherche du bacille. Nous avons traité, dans ce but, un certain nombre de coupes par la méthode de Ziehl. Nous avons pu, ainsi, mettre en évidence d'une façon certaine, le bacille de Koch. Les bacilles étaient, à la vérité, fort peu nombreux ; on n'en rencontrait qu'un très petit nombre, trois ou quatre, rarement plus sur une coupe, mais ils étaient absolument caractéristiques.

Observation XXVIII

X. Bender et Nandrot. *Tuberculose ulcéreuse de la région vulvo-périnéale.* — *Bulletins et Mémoires de la Société anatomique*, Février 1904, p. 129.

B..., ménagère, trente-neuf ans. — La santé de la malade jusqu'à ces derniers temps, a été assez bonne; elle dit cependant avoir présenté, dans son enfance, de l'adénopathie cervicale.

La malade a été réglée à treize ans, les règles ont toujours été régulières. Elle a fait deux fausses couches, l'une de deux mois et demi, l'autre de quatre mois. Malgré un interrogatoire sérieux, on ne retrouve aucun stigmate de syphilis.

Le début de la maladie actuelle remonte à plus de deux ans. En février 1901, la malade a fait une chute à cheval sur un corps dur. Quinze jours après le périnée et la vulve augmentaient de volume dans une proportion considérable et il se forma peu à peu, à ce niveau, une sorte de poche kystique.

En janvier 1902, cette poche se rompt spontanément, donnant issue à du sang noir à peu près pur. Il n'y avait, au dire de la malade, aucune trace de pus. Progressivement, cet écoulement sanguin fut remplacé par un écoulement séreux roussâtre, lequel devint, au bout de six mois environ, franchement purulent.

En même temps, des douleurs étaient apparues dans la région vulvo-périnéale, aiguës, lancinantes, survenant par intervalles. D'autre part, les règles étaient devenues irrégulières, survenant tous les deux ou trois mois. Depuis quelque temps, l'état général est atteint, la malade a perdu ses forces et a beaucoup maigri.

A l'examen, on remarque que les grandes lèvres, droite et gauche, sont très hypertrophiées. Au niveau de la partie inférieure de la grande lèvre gauche existe une nodosité du volume d'une noix, de couleur rouge violacé, de consistance dure. Cette nodosité présente à son sommet, un peu en dehors, deux petits orifices fistuleux qui laissent sourdre par pression une petite quantité de pus jaune verdâtre. Un stylet, introduit dans ces orifices, est arrêté rapidement, bien qu'il semble y avoir de véritables tunnels s'étendant loin de l'orifice d'entrée.

Il existe une formation analogue à la partie tout à fait inférieure de la grande lèvre droite, mais moins saillante et aussi moins indurée. Tous ces orifices infiltrés rappellent assez bien l'aspect des fistules ano-rectales.

Il existe enfin, au pourtour des lésions principales, une série de petites ulcérations superficielles, enduites d'un liquide purulent, jaune verdâtre, mal lié, et quelques saillies papuleuses, non ulcérées, entourées d'une auréole rosée.

L'orifice vulvaire est considérablement rétréci; c'est à peine si l'index peut être introduit. D'autre part, le pourtour de cet orifice est véritablement cartonné, inextensible et très dur. Dans le vagin, on ne sent nulle part ni irrégularité, ni saillie, ni orifice fistuleux, et cependant, après le toucher, le doigt sort couvert de pus. Le col paraît normal.

L exploration des diverses régions ganglionnaires ne révèle aucune adénopathie et l'auscultation ne décèle aucune lésion du côté des poumons.

Le diagnostic était difficile. On pouvait penser à l'actinomycose, à la syphilis ou à la tuberculose. Une biopsie fut pratiquée et montra qu'il s'agissait de lésions tuberculeuses.

Opération. — On fait une incision verticale au niveau de la grande lèvre gauche ; on tombe sur des fongosités tuberculeuses et l'on constate que tous les tissus en sont infiltrés ; on fait alors une large périnéotomie transversale et l'on prolonge cette incision sur la grande lèvre droite ; on rencontre partout des fongosités. La sonde cannelée qui explore la région vient sortir dans le vagin à deux centimètres environ de l'orifice vulvaire ; on sectionne la fourchette sur la sonde pour supprimer ce trajet ; on fait une large cautérisation ignée et l'on tamponne à la gaze iodoformée.

Les résultats de l'opération furent des plus satisfaisants. La cicatrisation se fit assez vite et, au moment où la malade quitta le service, la vulve avait repris sensiblement son aspect normal ; les cicatrices seules restaient très apparentes.

Nous n'avons pu revoir la malade depuis sa sortie de l'hôpital, de sorte qu'il nous est impossible de donner des renseignements sur les suites éloignées de l'intervention.

Examen Histologique.

L'examen microscopique a porté sur une série de fragments prélevés en différents points, au niveau des régions ulcérées et des orifices fistuleux. Fixation par le sublimé acétique et le liquide de Van Gehuchten. Inclusion à la paraffine. Coloration par l'hématéine — éosine et l'hématoxyline — Van Gieson.

Les résultats de cet examen histologique ont été tout à fait positifs. Au niveau des régions ulcérées on rencontrait partout une infiltration leucocytaire extrêmement abondante avec un assez grand nombre de cellules géantes. Il a été possible de mettre en évidence quelques bacilles tuberculeux par la méthode de Ziehl. On rencontrait en outre, en dehors des ulcérations, quelques granulations tuberculeuses disséminées dans le tissu cellulaire sous-cutané, immédiatement au-dessous de l'épithélium.

VII

CONCLUSIONS

I. Le mot d'*Esthiomène*, dont on s'est servi depuis Huguier pour désigner la plupart des néoplasies vulvaires, ne correspond à aucun substratum anatomique nettement défini. Si l'on tient à le conserver, on ne doit lui attribuer qu'une signification purement clinique. — Parmi les affections réunies sous le nom d'esthiomène, la plupart sont de nature tuberculeuse.

II. La tuberculose de la vulve survient parfois secondairement à une tuberculose viscérale ou génitale. Mais elle peut s'observer aussi isolément, en tant que lésion primitive, et en dehors de toute infection bacillaire d'un autre organe du tractus génital.

III. La forme commune, actuellement bien connue, de la tuberculose vulvaire est la *forme ulcéreuse*. On peut observer une ulcération unique, solitaire, plus ou moins étendue, mais le plus souvent, il s'agit d'ulcérations multiples, intéressant les grandes lèvres et les petites lèvres et souvent aussi le périnée et la face interne des cuisses.

IV. A côté de cette forme ulcéreuse banale de la tuberculose vulvaire, il existe une autre forme caractérisée

par l'*hypertrophie pseudo-éléphantiasique des téguments de la vulve, sans aucune ulcération.* — Cette forme de tuberculose de la vulve est très difficile à reconnaître cliniquement. Pour la mettre en évidence il faudra pratiquer un examen histologique très complet et très méticuleux, car les lésions tuberculeuses sont très discrètes et très disséminées.

V. Le pronostic de la tuberculose vulvaire est assez sérieux. — Les ulcérations récidivent souvent et parfois avec une ténacité désespérante. — La tuberculose vulvaire est particulièrement à redouter chez les petites filles qui meurent le plus souvent de phtisie aigüe ou de méningite secondaires.

VI. Le traitement, dans la forme ulcéreuse, consistera dans le curetage ou la cautérisation ignée des surfaces ulcérées. — Dans la tuberculose hypertrophique, on fera une extirpation aussi large que possible des régions envahies.

Vu :
Le Président de Thèse,
S. POZZI

Vu :
Le Doyen,
M. DEBOVE

Vu et permis d'imprimer,
Le Vice-Recteur de l'Académie de Paris,
L. LIARD

TABLE DES MATIÈRES

	Pages
Introduction	7
I. — Anatomie pathologique	11
II. — Symptomatologie. — Évolution — Diagnostic	27
III. — Étiologie. — Pathogénie	29
IV. — Traitement	37
V. — Observations	39
VI. — Conclusions	67